

Exercice # 9
21-OCT-1937 (69 yr)
Male
70in 170lb

Vent. rate 51 BPM
PR interval 144 ms
QRS duration 104 ms
QT/QTc 426/392 ms
P-R-T axes 68 53 61

Rythme: sinusal, bradycardie

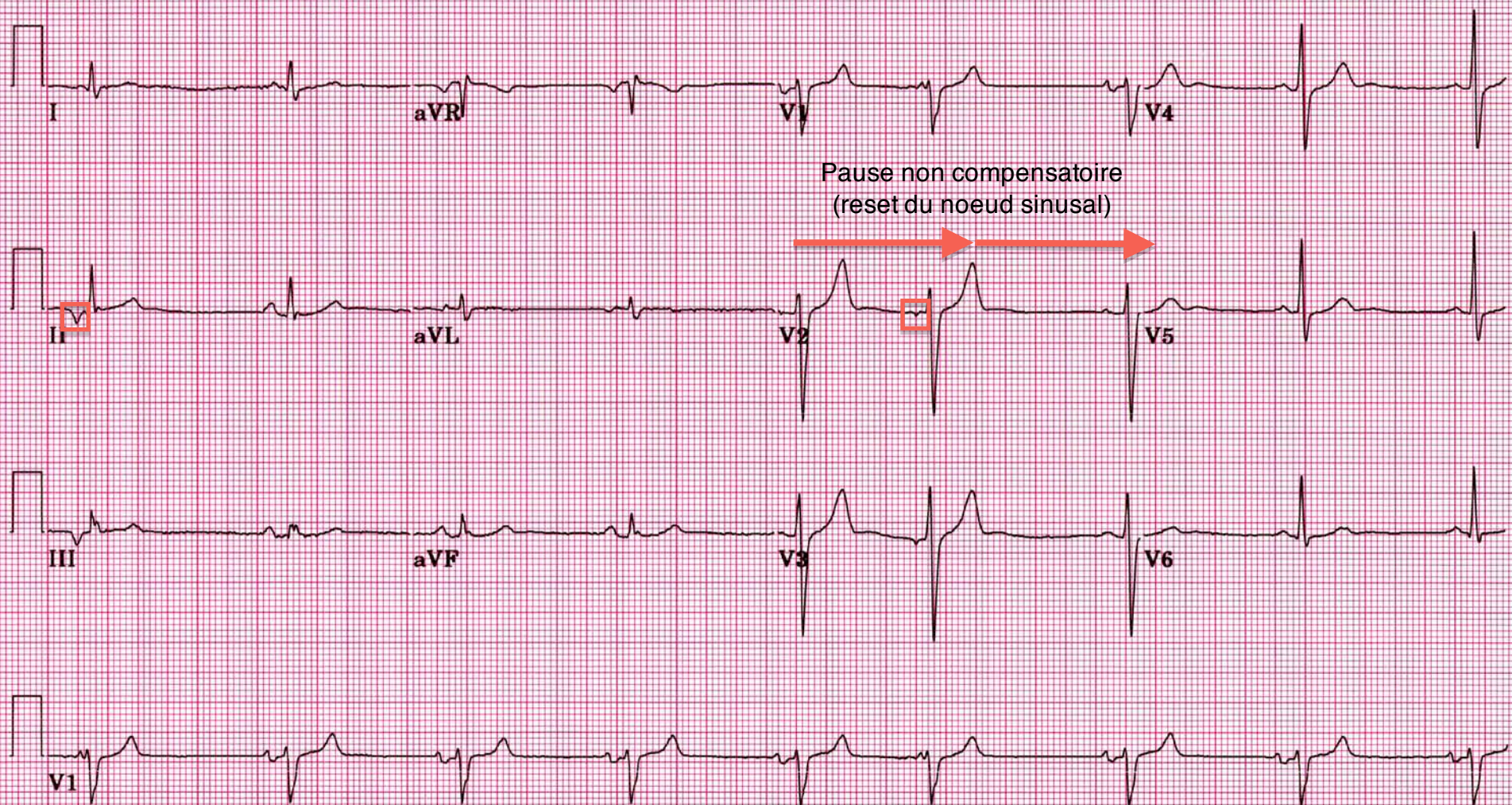
Axe: N
PR: N
QRS: N
QT: N
P: N

Extrasystoles auriculaires (car QRS étroit)

QRS: pas Q patho, N
ST: N

remarque:

remarques:



Exercice 10

20-mar-1923 (89 ans)
Masc.
180cm 77kg
Chambre :A-12
Empl. :75

Fréq. ventr. 98 b. min⁻¹
Intervalle PR 182 ms
Durée QRS 130 ms
QT/QTc 400/510 ms
Axes P-R-T 94 -58 85

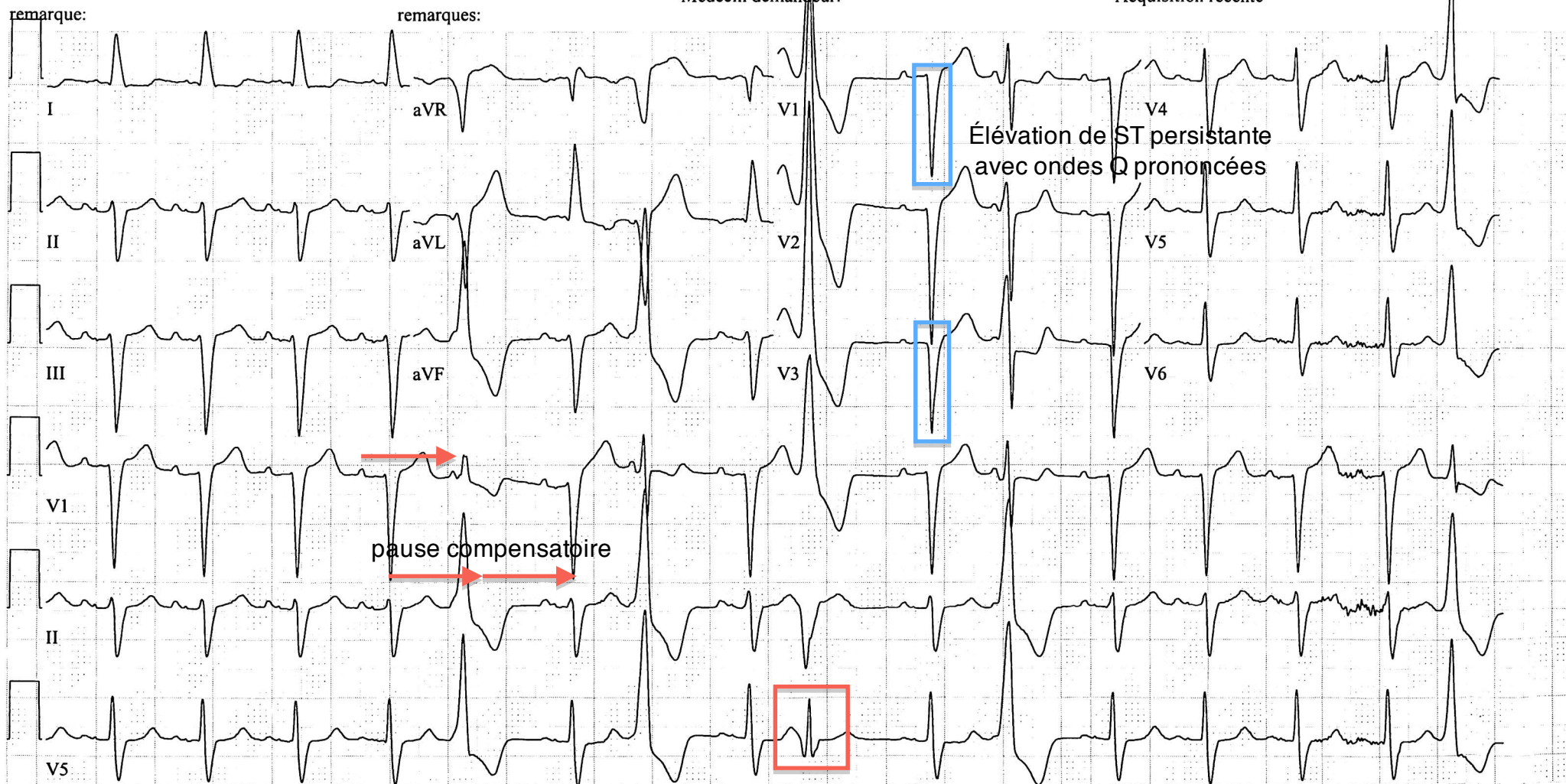


Rythme: tachycardie sinusale
Extrasystoles ventriculaires multifocales (QRS large, PR court)
Infarctus antéro-septal ancien avec anévrisme

Technicien(ne): AC
Indication:

Médecin demandeur:

Acquisition récente



25mm/s 10mm/mV 100Hz 7.1.1 12SL 239 IDC: 4

Extrasystole ventriculaire d'un foyer différent

SID: URG EID:Acquisition récente EDT: ORDRE:

Exercise # 11

14-DEC-1927 (70 yr)

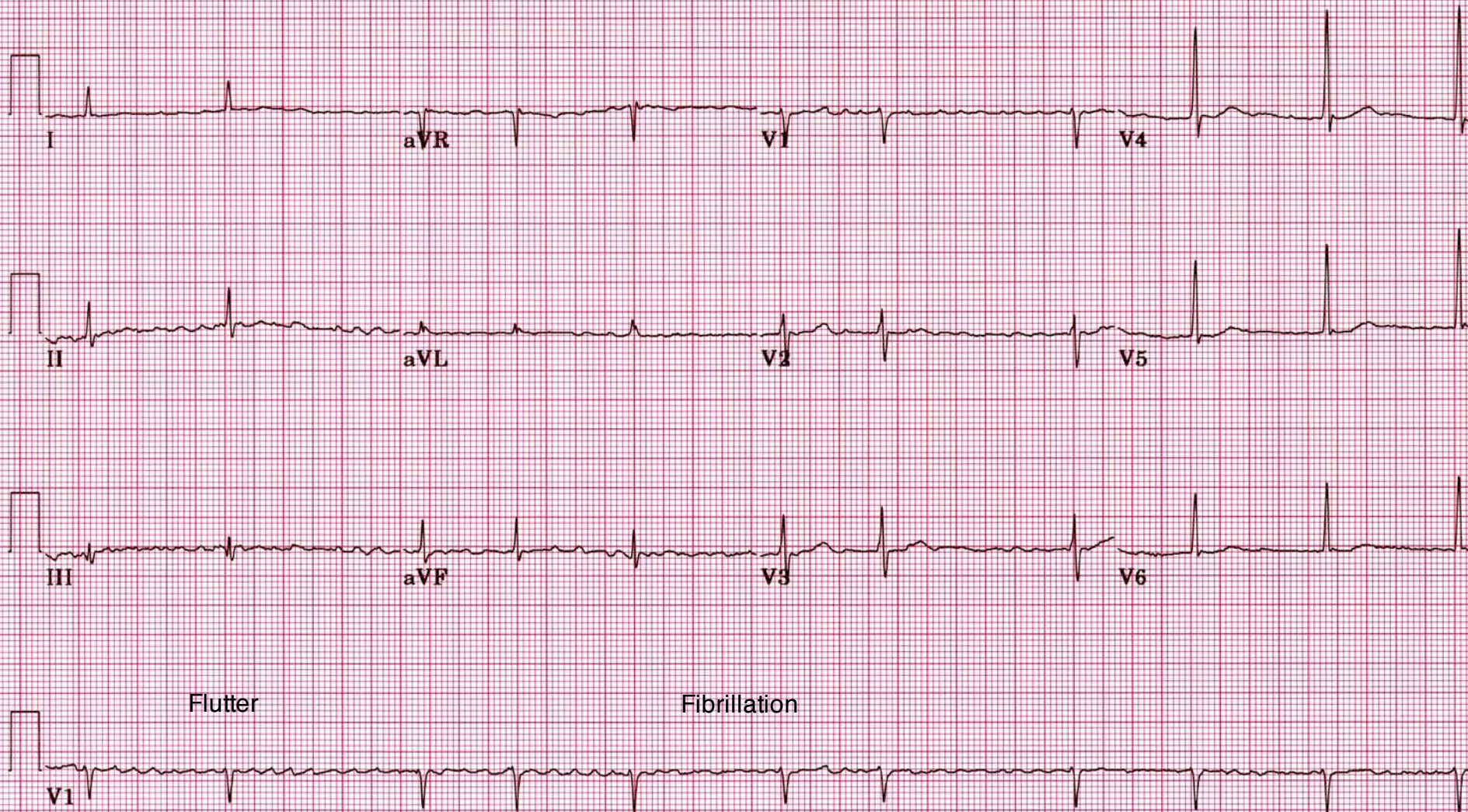
Male

68in 120lb

Vent. rate	62 BPM
PR interval	*
QRS duration	76 ms
QT/QTc	388/394 ms
P-R-T axes	-1 34 39

Rythme: fibrillation auriculaire
(Rythme ventriculaire irrégulièrement irrégulier)
Réponse ventriculaire lente

(patient probablement sous digitale)

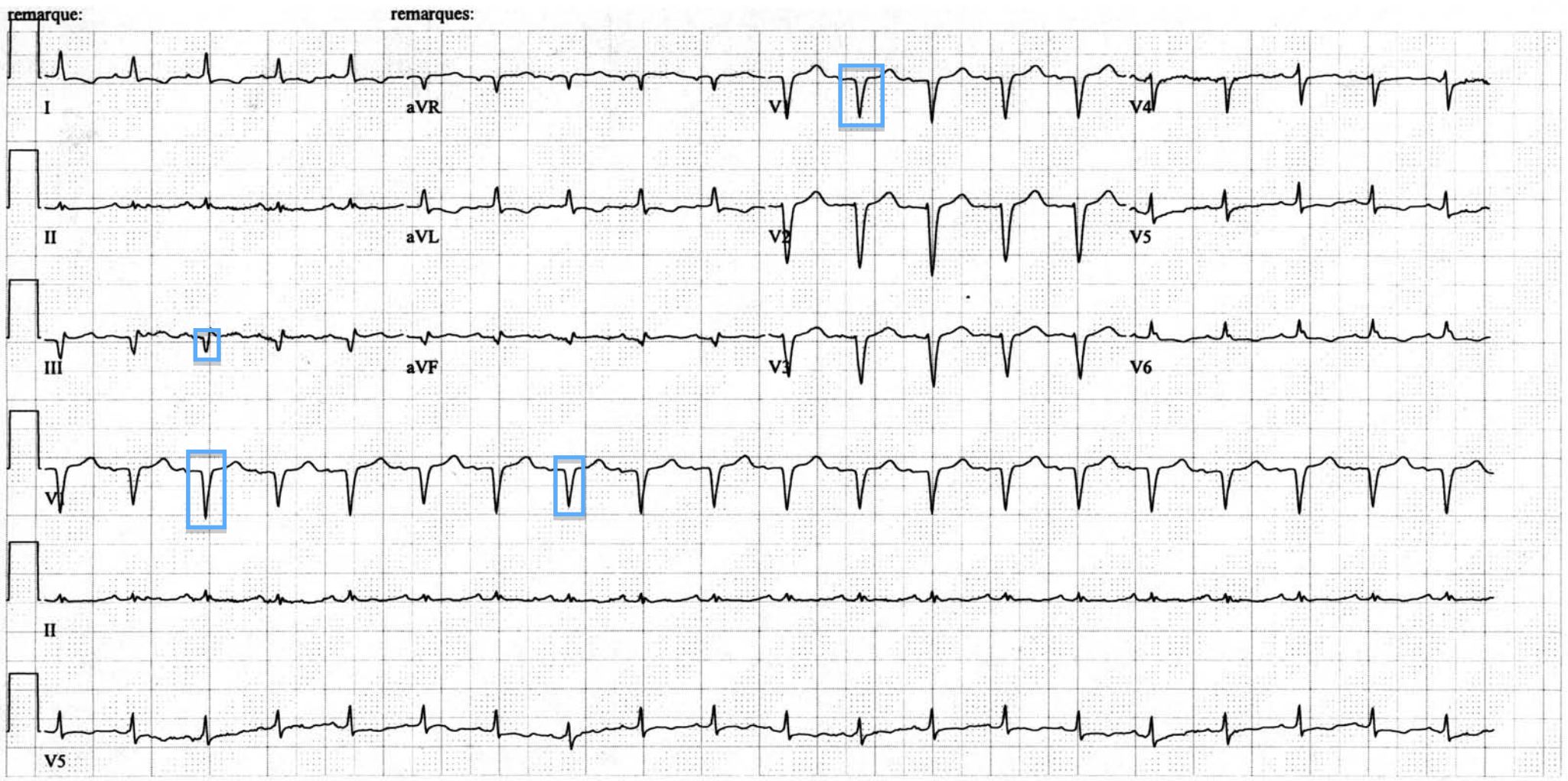


Exercice #12

19-sep-1949 (59 ans)
Masc.
167cm 76kg
Chambre :

Fréq. ventr.	119	b min-1
Intervalle PR	152	ms
Durée QRS	98	ms
QT/QTc	342/481	ms
Axes P-R-T	70 -3	154

Rythme: tachycardie sinusale régulière
FC = 120/min
QT long
Infarctus inférieur ancien
Infarctus septal ancien



Exercice 13

12-mar-198 (31 ans)
Fém.
152cm 40kg
Chambre :
Empl. :100

Fréq. ventr. 62 b. min-1
Intervalle PR 162 ms
Durée QRS 96 ms
QT/QTc 366/371 ms
Axes P-R-T 59 -19 51

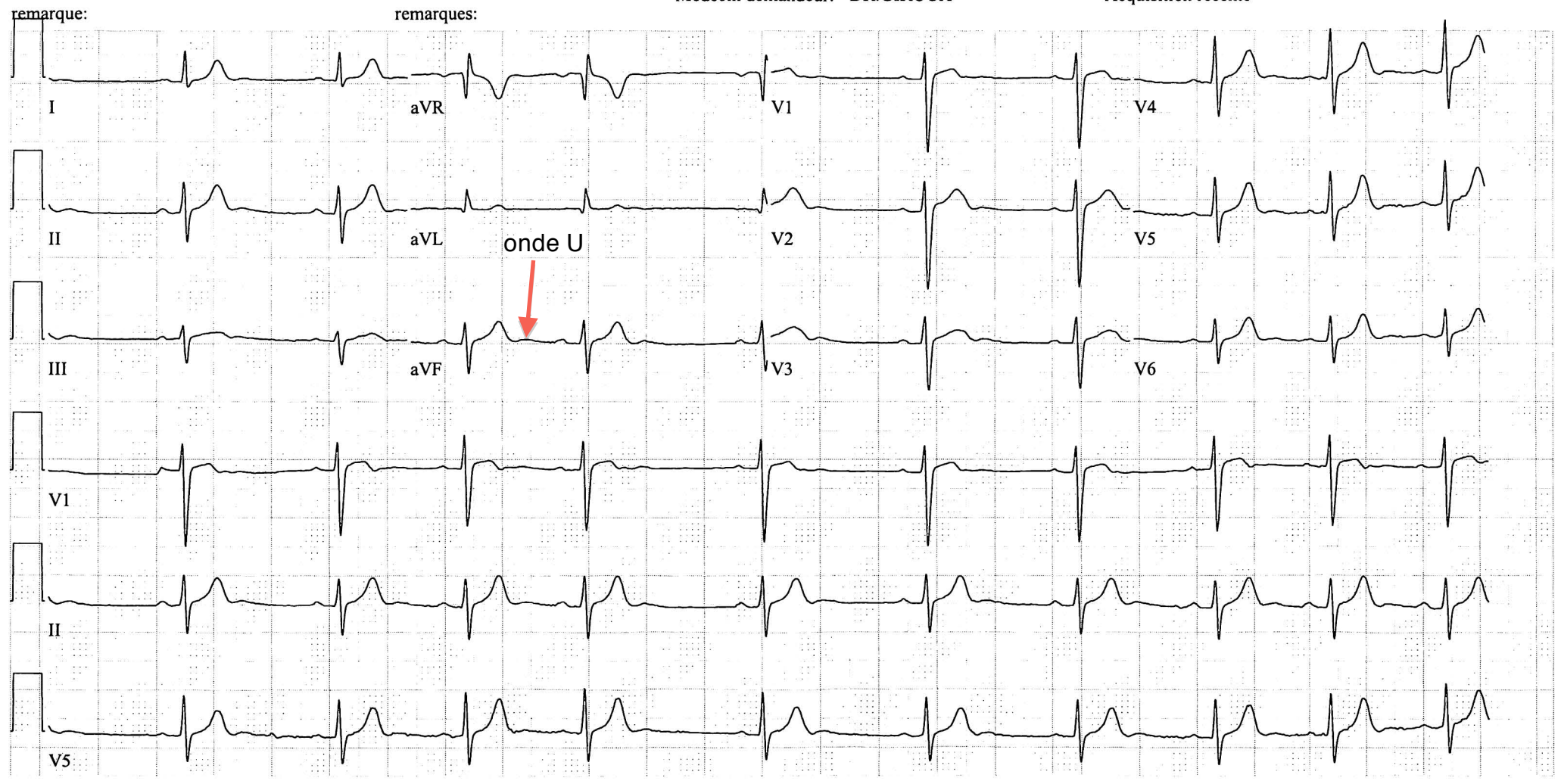


Rythme: sinusal irrégulier
arythmie sinusale NORMALE variant avec la respiration

Technicien(ne): NL
Indication:

Médecin demandeur: DR.GIROUX

Acquisition récente



25mm/s 10mm/mV 100Hz 7.1.1 12SL 239 IDC: 4

SID: REF EID:Acquisition récente EDT: ORDRE:

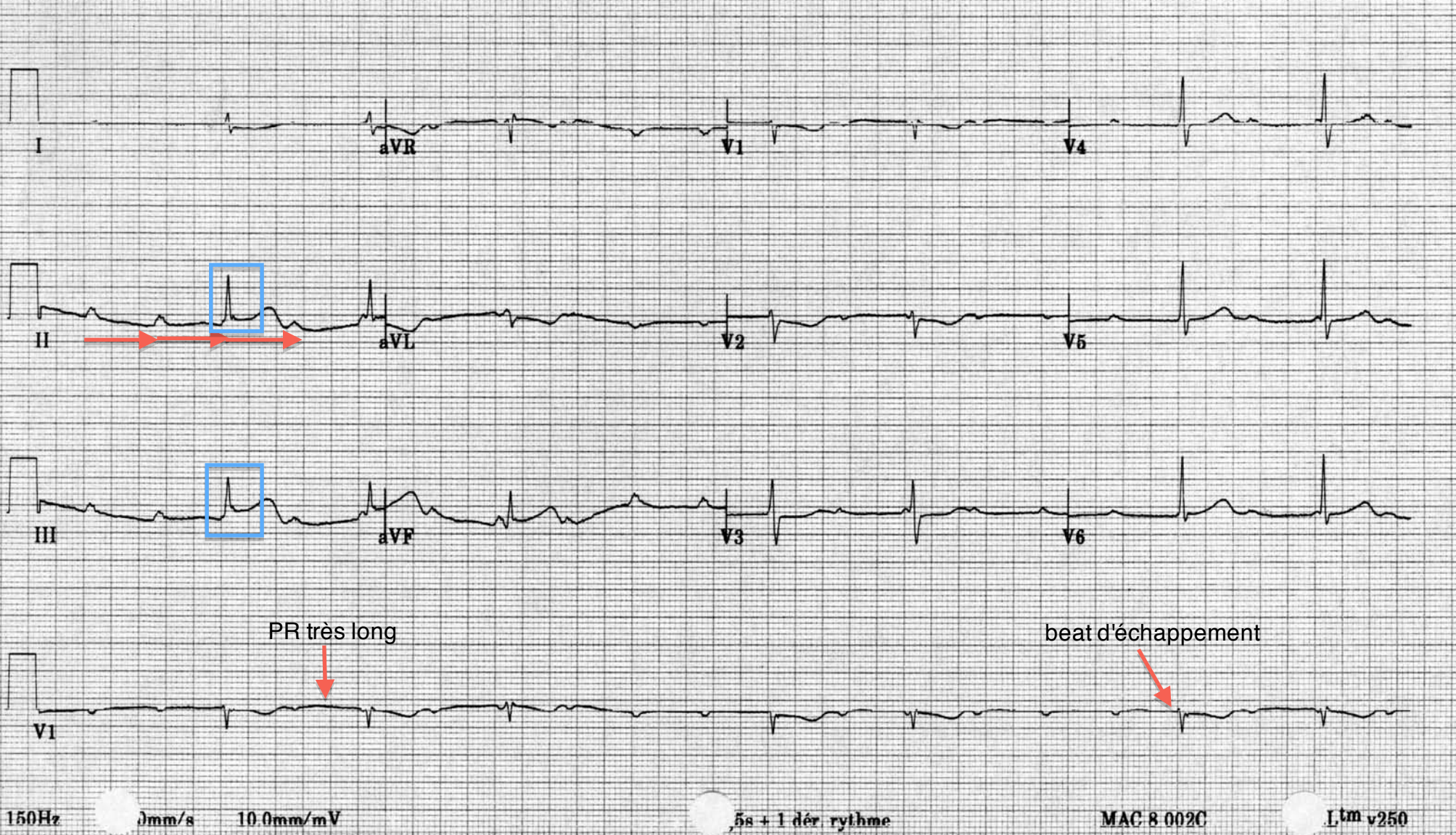
Exercice #14

56ans
Féminin Cauc.
160cm 68kg

Fréq. Ventr. 44 bpm
Intervalle PR * ms
Durée QRS 80 ms
QT/QTc 420/359 ms
Axes P-R-T * 90 106

Rythme: bloc AV complet (discordance P et QRS)
mais conduit de temps en temps, donc plutôt bloc du 2e degré très avancé
Infarctus inférieur aigu


ARCHIVES: 62670



Exercice 15

57ans
Masculin
68in 129lbs
Chambre:
Loc: 120 Opt:

Fréq. ventr. 92 bpm
Intervalle PR 218 ms
Durée QRS 92 ms
QT/QTc 382/472 ms
Axes P-R-T * 88 80



Technicien: D D

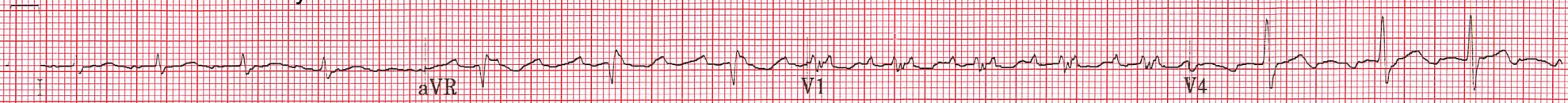ID secondaire: EXT
Référé par:

Non validé

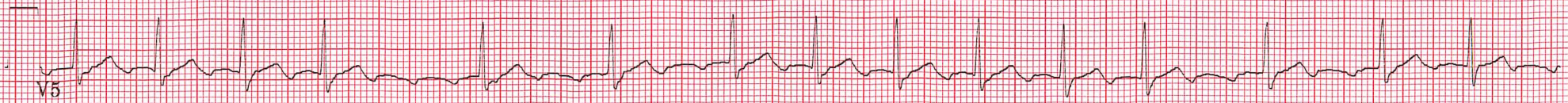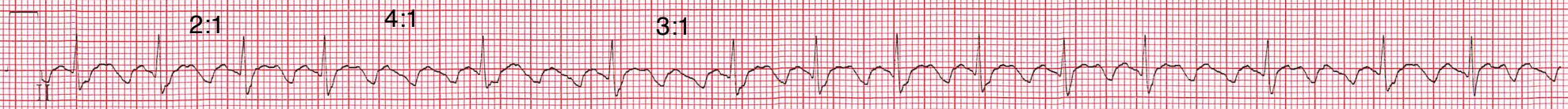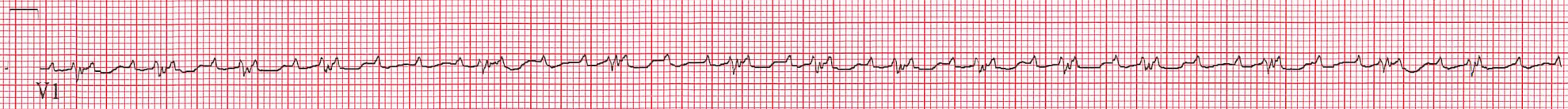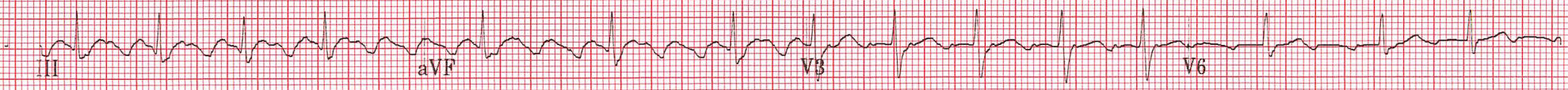
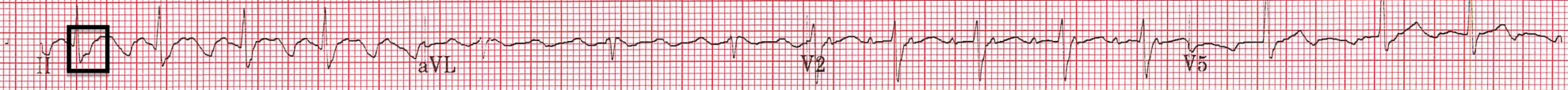remarque:

remarques:

Rythme: flutter auriculaire avec conduction variable



bloc de branche droite incomplet



100Hz 25.0mm/s 10.0mm/mV

4x2,5s + 3 dér. rythme

MAC55 009C

12SL™ v239